



· 论 著 ·

钛化聚丙烯网片在即刻乳房重建中的 临床应用

吴以伦¹, 史京萍¹, 刘晓安², 查小明², 肇毅²

1. 南京医科大学第一附属医院整形烧伤科, 江苏 南京 210029 ;
2. 南京医科大学第一附属医院乳腺外科, 江苏 南京 210029

[摘要] 背景与目的: 乳房切除术后单纯植入物重建由于组织覆盖量不足常采用二期手术的方式进行, 新型钛化聚丙烯网片(titanium-coated polypropylene mesh, TCPM)作为植入物的有效包被应用于即刻乳房重建。该研究旨在评价钛化聚丙烯网片用于乳腺肿瘤患者行即刻乳房重建的术后效果及患者满意度。**方法:** 选取符合适应证的患者, 在乳房切除术后行即刻乳房重建手术, 术中使用假体联合网片的手术方式。术后予以定型包扎, 并随访3~15个月, 平均随访时间为9个月。记录患者乳房柔软程度、乳房形态及对称性等指标, 并在末次随访(不少于术后3个月)时统计患者满意度。**结果:** 20例均无手术并发症发生, 术后乳房客观标准评价: 优5例, 良15例, 患者对术后乳房柔软度、乳房形态均满意, 无不满意案例。**结论:** 使用钛化聚丙烯网片行乳房重建手术方式简单易行, 对患者创伤较小, 恢复快, 且术后乳房较为柔软, 形态自然, 患者满意度高。

[关键词] 即刻乳房重建; 植入物重建; 钛化聚丙烯网片

DOI: 10.19401/j.cnki.1007-3639.2018.04.009

中图分类号: R737.9 文献标志码: A 文章编号: 1007-3639(2018)04-0297-06

The application of titanium-coated polypropylene mesh in immediate breast reconstruction WU Yilun¹, SHI Jingping¹, LIU Xiaolan², ZHA Xiaoming², ZHAO Yi² (1. Department of Plastic Surgery and Burns, the First Affiliated Hospital of Nanjing Medical University, Nanjing 210029, Jiangsu Province, China; 2. Department of Breast Surgery, the First Affiliated Hospital of Nanjing Medical University, Nanjing 210029, Jiangsu Province, China)

Correspondence to: SHI Jingping E-mail: mdrshi@163.com

[Abstract] **Background and purpose:** The inadequate cover of implant-based breast reconstruction leads to the delayed-immediate reconstruction. With the development of material technology, the titanium-coated polypropylene mesh (TCPM, TiLOOP®Bra) has been considered a sufficient cover for immediate breast reconstruction (IBR). A postoperative follow-up was undertaken of the patients undergoing IBR with TCPM. Postoperative results and the satisfaction of the patients were considered. **Methods:** IBR with TCPM was performed for the patients with operative indications. Patients were dressed professionally after operation. The follow-up period was 3 to 15 months, and the average was 9 months with recording the breast softness, breast forms and symmetry. The subjective and objective evaluation of surgical outcomes were carried out, and patient satisfaction was surveyed at the final follow-up. **Results:** No postoperative complication was observed. The objective evaluation showed that 5 patients were excellent and 15 patients were good. In subjective assessment, all patients were satisfied in breast softness and forms. **Conclusion:** TCPM for IBR is a simple surgical procedure with less trauma, rapid recovery and high satisfaction. The postoperative breast is soft with natural form.

[Key words] Immediate breast reconstruction; Implant-based breast reconstruction; Titanium-coated polypropylene mesh

乳房作为女性的第二性征,乳腺癌根治术后乳房的缺失会导致患者产生一定的心理障碍^[1],乳房重建手术在不影响患者术后原发疾病治疗的基础上可重新塑造患者完整的乳房形态,减少患者术后心理波动,从而获得较高的患者满意度^[2]。乳房重建的手术方式在临床实践中不断发展,目前主要的手术方式为植入物重建、自体组织重建和自体组织联合植入物重建。根据美国官方数据统计,植入物重建是目前最常用的重建术式^[3]。但单纯植入物重建需要充足的组织覆盖,当覆盖组织量不足时通常选择置入扩张器的延期-即刻重建,从而需行二次手术更换为假体。随着材料的发展,2008年钛化聚丙烯网片(titanium-coated polypropylene mesh, TCPM)被批准为乳房重建手术专用补片,该材料提供了假体的有效包被,避免了二期手术。南京医科大学第一附属医院经过适应证筛选,选取20例患者采用钛化聚丙烯网片联合假体行乳房重建,获得了较好的临床效果。

1 资料和方法

1.1 患者选择

患者选择条件:①术前穿刺或活检获得病理确诊;②患者不适合或不愿意选择保乳手术;③有乳房重建主观意愿,并经沟通接受联合网片的即刻乳房重建;④乳房外观良好,无橘皮样改变;⑤乳房容积适中,无下垂或中轻度下垂;⑥术前影像学排除淋巴结转移可能性且术中快速病理检查结果显示前哨淋巴结为阴性。

患者排除条件:①患者有精神疾病;②吸烟、肥胖、糖尿病、高龄者^[4];③乳房容积过大或重度下垂者;④术中快速病理结果显示前哨淋巴结为阳性。

1.2 手术

1.2.1 乳房皮下腺体切除术

通常设计环乳晕向腋窝方向延长的切口,良性肿瘤患者行“皮下腺体切除术”;恶性肿瘤患者联合亚甲蓝及核素法示踪前哨淋巴结,行“皮下腺体切除+前哨淋巴结活检术”,同时将乳头后

方组织送快速病理检查,明确乳头后方组织有无肿瘤累及决定是否保留乳头乳晕复合体。本次入组的所有患者前哨淋巴结均为阴性。

1.2.2 乳房即刻重建术

离断胸大肌下缘,沿胸大肌与胸小肌之间剥离胸大肌后腔隙至术前标记处,予以手术台床头抬高,置预充注扩张器于胸大肌后腔隙,调整扩张器内注水量,观察双侧乳房大小及形态接近后,取出扩张器,根据扩张器注水量并结合术前测量乳房基底、高度、凸度数值,选取合适容积假体及合适型号网片。将网片使用可吸收缝线间断缝合于胸大肌下极断端及外侧缘,假体置于胸大肌及网片后腔隙,网片翻折至完全包裹假体,调整假体位置至乳房形态合适,同时注意调整乳房下皱襞位置^[5]。置引流管一根于皮瓣下沿下皱襞走行,逐层缝合。围手术期的抗生素应用可降低假体重建手术的感染率,所有患者术前及术后24 h预防性使用抗生素^[4]。

1.3 随访标准

手术效果评价包括并发症的发生率、患者主观满意度及术者客观评价。患者的满意度根据乳房柔软度、乳房形态、乳房对称性、着装后形态及总体效果分为:非常满意、满意、一般和不满意。客观评价采用泽井法乳房评价标准^[6],从乳房大小、乳房形态、乳房柔软度、瘢痕、乳头乳晕大小及形态、乳头乳晕颜色、两侧乳头移位、两侧乳头最低点差值来评分,12~11分为优秀,10~8分为良好,7~5分为一般,4~0分为失败案例(表1)。

2 结果

2.1 患者资料

本次共入组20例患者(2016年11月—2017年12月),共21例患病乳房。患者年龄28~53岁,平均43岁;其中浸润性癌患者10例、导管内癌患者7例、Paget's病1例、分叶状肿瘤(Ⅱ级)多次复发要求行腺体切除并重建患者1例、多发性纤维瘤多次复发要求行双乳皮下腺体切除并重建患者1例(表2)。

表 1 泽井法乳房评价标准

Scoring item	2 points	1 point	0 points
Breast size (compared with contralateral)	Basically identical	Slight difference	Obvious difference
Breast sharp (compared with contralateral)	Basically identical	Slight difference	Obvious difference
Breast softness (compared with contralateral)	Basically identical	Slightly hard	Hard
Scar	Not obvious	Slightly obvious	Obvious
Nipple areola (size and form)	-	Slight difference	Obvious difference
Nipple areola (color)	-	Slight difference	Obvious difference
Nipple (displacement)	-	< 2 cm	≥ 2 cm
Nipple (height differences)	-	< 2 cm	≥ 2 cm

表 2 8例应用钛化聚丙烯网片行乳房重建患者基本资料

Item	Number	Rate/%
Age/year		
≤40	6	30.0
>40-55	14	70.0
BMI		
18.5-24.9	18	90.0
25.0-29.9	2	10.0
Mastoptosis		
No	8	40.0
Mild	9	45.0
Moderate	3	15.0
Pathological		
Benign tumor	2	10.0
Paget's disease	1	5.0
Intraductal carcinoma	7	35.0
Invasive carcinoma	10	50.0
Prosthetic volume V/cm^3		
≤245 (medium TCPM)	6*	28.6
270-350 (large TCPM)	15	71.4
Postoperative chemotherapy	3	15.0
Postoperative radiotherapy	0	0

*: There were 5 cases and 1 was bilateral; TCPM: Titanium-coated polypropylene mesh

2.2 乳房皮下腺体切除术结果

最终共有11例患者行保留皮肤的乳房切除术(skin-sparing mastectomies, SSM), 9例行保留乳头乳晕复合体的乳房切除术(nipple-sparing mastectomies, NSM)。

2.3 乳房即刻重建术结果

本次案例中使用网片均为TiLOOP®Bra钛化聚丙烯网片, 假体均为曼托公司毛面自然形凝胶乳房植入体。其中中号补片5例患者, 共6例乳房, 对应假体容积均为 245 cm^3 ; 大号补片15例, 共15例乳房, 对应假体容积为 $270\sim 370 \text{ cm}^3$ 。

2.4 术后处理

① 手术处理: 术后予以加压定型包扎, 行NSM的患者注意保护乳头, 避免压迫导致缺血坏死。术后第2天患者可正常活动。引流管在引流量连续3日小于 20 mL 时予以拔除, 拔除引流管时间为 $7\sim 12 \text{ d}$, 平均 10 d 。拆除缝线时间均为术后两周。引流管拔除后予以胸部塑型内衣进行塑型 $3\sim 4$ 个月。② 原发疾病处理: 良性肿瘤患者定期复查, 恶性肿瘤患者根据免疫组织化学检测结果进行对应专科治疗。

2.5 随访结果

所有20例患者均未出现皮瓣感染、皮瓣坏死、假体暴露、假体移位、补片暴露、补片感染等短期并发症, 9例患者保留乳头乳晕复合体均存活。7例患者非常满意, 13例患者满意, 无不满意患者。客观评价: 5例优秀, 15例良好。随访期间, 所有患者均于术后3个月行乳房B超检查, 无患者出现皮下结节、炎性肉芽肿等异物反应; 10例患者随访至术后6个月及以上, 行MRI检查, 无明显包膜挛缩(表3)。

2.6 典型患者

患者, 女性, 50岁, 因“左乳分叶状肿瘤多次复发”入院。入院后完善各项检查后, 行“左乳皮下腺体切除+乳房重建术I期”(图1)。术后

未行放疗及化疗, 2017年3月末次随访时未出现手术并发症。患者自我评价为: 乳房柔软度满意, 乳房形态非常满意, 乳房对称性非常满意,

着装后形态非常满意, 总体效果非常满意。客观评价为优(图2)。

表 3 8例应用钛化聚丙烯网片行乳房重建患者满意度调查结果

Tab. 3 The satisfaction investigation of 8 patients with breast reconstruction by TCPM

Item	Excellent	Good	Normal	Worse	Total
Softness	3	10	7	0	20
Shape	7	7	6	0	20
Symmetry	7	7	6	0	20
Shape in dress	15	5	0	0	20
Overall satisfaction	7	13	0	0	20

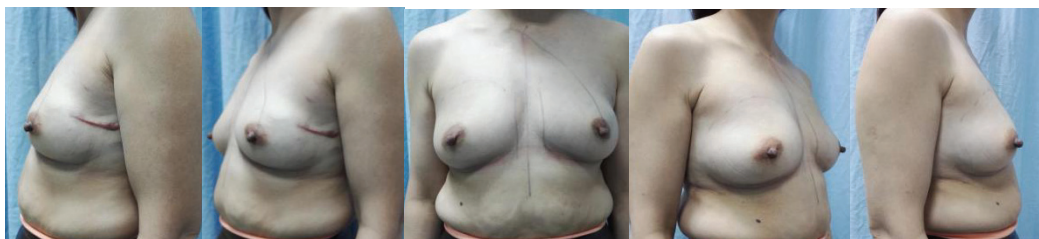


图 1 患者术前照

Fig. 1 The pictures before operation

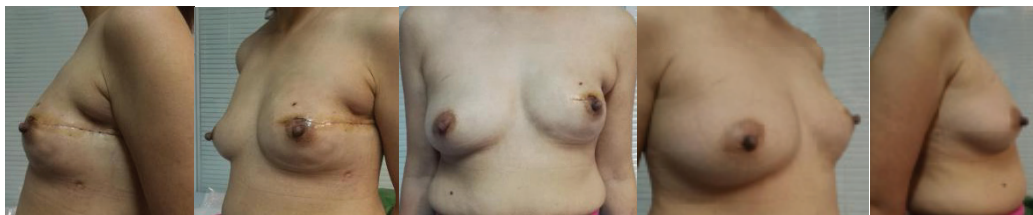


图 2 术后2个月随访照

Fig. 2 The fellow-up pictures two months after operation

3 讨 论

自Toth等^[7]提出SSM并经过临床实践证明该手术方式的安全性, 使得即刻乳房重建的美容效果得到了提升, NSM逐渐被应用于临床。Kissin等^[8]认为保留乳头乳晕的前提是肿物直径小于5 cm, 距离乳头乳晕大于2 cm, 外观无异常, 无乳头溢液, 无淋巴结转移。目前临床多采用术中快速病理检查的方式观察乳头后方有无肿瘤细胞浸润决定是否保留乳头乳晕复合体。经过长期临床实践, SSM及NSM的局部及远处复发率、癌症相关死亡率等与传统手术差异无统计学意义^[9]。皮肤或乳头乳

晕保留的手术方式提高了乳房重建术后的美学效果。

目前乳房重建主要为植入物重建, 植入物重建手术存在的问题为覆盖组织量的缺乏, 虽然国外重建手术可将植入物置于皮瓣下, 但亚洲女性皮瓣普遍较薄弱, 将植入物置于皮瓣下存在假体暴露或假体边缘可见导致术后形态较差等可能, 同时自体组织瓣也不能满足乳房重建的容积需求。对于乳房皮瓣较薄无法直接将植入物直接置于皮瓣下的患者, 选择将植入物放置于胸大肌后的手术方式, 胸大肌只能包被假体内上部分, 假体的外下部分无完整肌肉组织覆盖, 虽然可使用前锯肌、前锯肌筋膜或部分腹外斜肌筋膜作为补充, 但组织量有限, 不能完全满足手术要求。为

解决组织量不足的问题,植入物重建可分两期进行,即延期-即刻重建的手术方式。随着材料的不断发展,2005年脱细胞异体真皮^[10]作为辅助材料应用于乳房重建,虽解决了重建乳房手术时组织量不足的问题,但临床使用过程中逐渐发现其血清肿发生率较高^[11-13];随着材料技术的发展,2008年钛化聚丙烯网片在欧洲被批准用于乳房重建,在临床使用过程中获得了较为满意的效果^[14]。

临床实践表明,相比其他术式,使用钛化聚丙烯补片行乳房重建有几个优点:①相比延期-即刻乳房重建,避免了二期手术,患者更容易接受;②相比前锯肌、前锯肌筋膜或部分腹外斜肌筋膜联合胸大肌的手术方式,钛化聚丙烯网片因有更好的冗余度,重建乳房更为柔软,塑造出的下皱襞更自然;③相比使用背阔肌、腹直肌等自体组织皮瓣,术后恢复较快,对患者的损伤更小;④相比脱细胞异体真皮,钛化聚丙烯网片的组织延展性及弹性处于稳定状态^[15],且钛化聚丙烯的血清肿发生率较低^[16];⑤综合统计对比,使用钛化聚丙烯网片并未增加手术并发症的发生率^[5, 16-17]。

本次临床研究中均选取乳房无中重度下垂、双乳无明显不对称、前哨淋巴结活检为阴性的病例。术前筛选患者时,考虑到重建乳房不能呈现下垂的乳房形态,对于重度下垂的乳房的延期-即刻重建的手术方式可使患者对重建乳房形态有更直观的认知,同时给予患者充分的时间考虑是否行对侧对称性手术。尽管研究表明该网片不影响术后的放疗^[18],但目前对于I期植入物重建对术后放疗的影响仍有一定的争议^[19],因此本次研究选取的均为术后无需放疗的患者。

本研究的20例患者经过术前充分沟通,并予以钛化聚丙烯网片联合假体重建,术后未出现皮瓣坏死、假体移位等并发症,患者满意度较高,但患者对于最终乳房柔软度的满意度欠佳。尽管术后新生组织和血管附着于网片生长^[20],但其主要作用仍为提供包裹假体的组织强度而非增加术后假体覆盖的组织量,因此术中在保证安全的前提下,术者可尽量保留较多的皮

瓣下脂肪组织,从而保证术后乳房达到较好的柔软度。

本次临床研究由于案例数较少,随访时间较短,存在一定的局限性,远期疗效仍需进一步观察。国外文献报道未见与该材料相关的并发症,该术式的主要并发症为植入物手术存在的相关并发症,且使用该材料后未增加并发症发生率。总体来看,对于乳房形态较佳的患者,使用钛化聚丙烯网片联合假体行乳房重建相比延期-即刻重建避免了二期手术,对患者的损伤较小,术后恢复较快,可获得良好的乳房形态,同时手术方式较为简单,易于推广,不失为I期乳房重建较好的手术方式。

[参 考 文 献]

- [1] JANKOWSKA M. Sexual functioning in young women in the context of breast cancer treatment [J]. *Rep Pract Oncol Radiother*, 2013, 18(4): 193-200.
- [2] DENEWER A, FAROUK O, KOTB S, et al. Quality of life among Egyptian women with breast cancer after sparing mastectomy and immediate autologous breast reconstruction: a comparative study [J]. *Breast Cancer Res Treat*, 2012, 133(2): 537-544.
- [3] 2015 plastic surgery statistics report (data obtained from the ASPS national clearing house of plastic surgery procedural statistics) [EB/OL]. [2016]. <https://www.plasticsurgery.org>.
- [4] ALDERMAN A, GUTOWSKI K, AHUJA A, et al. ASPS clinical practice guideline summary on breast reconstruction with expanders and implants [J]. *Plast Reconstr Surg*, 2014, 134(4): 648e-655e.
- [5] DIETERICH M, PAEPKE S, ZWIEFEL K, et al. Implant-based breast reconstruction using a titanium-coated polypropylene mesh (TiLOOP Bra): a multicenter study of 231 cases [J]. *Plast Reconstr Surg*, 2013, 132(1): 8e-19e.
- [6] 沢井清司, 中嶋啓雄, 市原周, 等. 乳房温存療法の切除範囲と術後の整容性に関する研究(2002—2003) [C]. 第8回日本乳癌学会研究, 2004.
- [7] TOTH B A, FORLEY B G, CALABRIA R. Retrospective study of the skin-sparing mastectomy in breast reconstruction [J]. *Plast Reconstr Surg*, 1999, 104(1): 77-84.
- [8] KISSIN M W, KARK A E. Nipple preservation during mastectomy [J]. *Br J Surg*, 1987, 74(1): 58-61.
- [9] GERBER B, KRAUSE A, DIETERICH M, et al. The oncological safety of skin sparing mastectomy with conservation of the nipple-areola complex and autologous reconstruction: an extended follow-up study [J]. *Ann Surg*, 2009, 249(3): 461-468.

- [10] BREUING K H, WARREN S M. Immediate bilateral breast reconstruction with implants and inferolateral AlloDerm slings [J] . *Ann Plast Surg*, 2005, 55(3): 232-239.
- [11] IBRAHIM A M, AYENI O A, HUGHES K B, et al. Acellular dermal matrices in breast surgery: a comprehensive review [J] . *Ann Plast Surg*, 2013, 70(6): 732-738.
- [12] BRZEZIENSKI M A, JARRELL J T, MOOTY R C. Classification and management of seromas in immediate breast reconstruction using the tissue expander and acellular dermal matrix technique [J] . *Ann Plast Surg*, 2013, 70(5): 488-492.
- [13] MICHELOTTI B F, BROOKE S, MESA J, et al. Analysis of clinically significant seroma formation in breast reconstruction using acellular dermal grafts [J] . *Ann Plast Surg*, 2013, 71(3): 274-277.
- [14] GSCHWANTLER-KAULICH D, SCHRENK P, BJELIC-RADISIC V, et al. Mesh versus acellular dermal matrix in immediate implant-based breast reconstruction—a prospective randomized trial [J] . *Eur J Surg Oncol*, 2016, 42(5): 665-671.
- [15] DIETERICH M, FARIDI A. Biological matrices and synthetic meshes used in implant-based breast reconstruction—a review of products available in Germany [J] . *Geburtshilfe Frauenheilkd*, 2013, 73(11): 1100-1106.
- [16] LOGAN E H, ASAOLU O, NEBO V, et al. Biological and synthetic mesh use in breast reconstructive surgery: a literature review [J] . *World J Surg Oncol*, 2016, 14: 121.
- [17] REZAI M, STRAUSS S, KIMMIG R, et al. Risk-reducing, conservative mastectomy—analysis of surgical outcome and quality of life in 272 implant-based reconstructions using TiLOOP® Bra versus autologous corial flaps [J] . *Gland Surg*, 2016, 5(1): 1-8.
- [18] CAMACHO C, PUJADES M C, PEREZ-CALATAYUD J, et al. Impact of the TiLOOP Bra(R) mesh in CT images and dose delivery in breast radiotherapy [J] . *J Appl Clin Med Phys*, 2012, 13(2): 3667.
- [19] SCHAVERIEN M V, MACMILLAN R D, MCCULLEY S J. Is immediate autologous breast reconstruction with postoperative radiotherapy good practice? A systematic review of the literature [J] . *J Plast Reconstr Aesthet Surg*, 2013, 66(12): 1637-1651.
- [20] DIETERICH M, DIETERICH H, TIMME S, et al. Using a titanium-coated polypropylene mesh (TiLOOP((R)) Bra) for implant-based breast reconstruction: case report and histological analysis [J] . *Arch Gynecol Obstet*, 2012, 286(1): 273-276.

(收稿日期: 2017-09-02 修回日期: 2018-03-05)